**ФГБОУ ВО «СТАВРОПОЛЬСКИЙ ГОСУДАРСТВЕННЫЙ АГРАРНЫЙ УНИВЕРСИТЕТ»**

**кафедра физиологии, хирургии и акушерства**

# КУРСОВАЯ РАБОТА
## (история болезни)

**куратор**_____

**курс**_____**группа**_____

Ставрополь, 200_

1. №. в амбулаторном журнале_____
2. Дата поступления на амбулаторный приём «_25_» сентября_2006г.
3. Дата поступления на стационарное лечение «____»_____200_г
4. Дата выбытия животного из стационара «____»_____200_г.
5. Количество лечебных дней на амбулаторном лечении___дн. На стационарном лечении_____дн.
6. Вид___собака_ ___, пол_кобель___, инв. №___, кличка_Рик__, порода Боксер, масть Серо-коричневая. приметы__ампутирован хвост__,
7. Диагноз первоначальный___Укушенная рана в области правого лопатко-плечевого сустава_
8. Диагноз последующий_Укушенная рана в области правого лопатко-плечевого сустава и закрытый перелом плечевой кости _
9. Владелец животного и его адрес___Трофимов В.А., г. Михайловск, ул. Орджоникидзе, 337__ _
10 Анамнез жизни (Anamnesis vitae)_животное содержится во дворе частного дома на привязи, конура из кирпича с досчатым полом. Кормление – сухими кормами «Chappy». Вода в волю. Собака провакцинирована против бешенства в мае 2005. В ночь с 24.09 на 25.09.06г. собака отвязалась.
11. Анамнез болезни (Anamnesis morbi)_Со слов владельца собака пришла во двор дома утром 25.09.06г .Грудная клетка и правая передняя конечность были испачканы кровью. Собака скулила, при ходьбе на правую переднюю конечность не опиралась. При обнаружении обширной кровоточащей раны владелец обратился в участковую ветеринарную лечебницу г. Михайловска._ _

***Исследование состояния животного***

**Дата** «_25_» сентября_2006г. **Время**_11_ __час.__10____мин.

**Температура**__39,7__$^{0}$С, **Пульс**___135_____уд/мин, **Дыхание**___60____раз/мин.

**Габитус животного**__Положение тела животного добровольное стоячее. Собака не опирается на правую переднюю конечность, держит ее во взвешенном состоянии. Телосложение правильное, упитанность удовлетворительная, конституция плотная, темперамент флегматичный__

**Кожа**_Цвет кожи бледно-розовый, эластичность сохранена, кожа умеренно влажная с умеренным специфическим запахом. В области лопатко-плечевого сустава_открытое механическое повреждение с признаками боли, гиперимии, отека. _

**Слизистые оболочки**_Конъюнктива розово-красного цвета, слизистая рта бледно-розовая с пигментацией, склера красная, слизистая носовой полости розовая с пигментацией. Слизистые оболочки умеренно влажные, без нарушений целостности.__

**Лимфатические узлы**_Паховые лимфатические узлы округлой формы, гладкие, подвижные, упругой консистенции, безболезненные._

**Опорно-двигательный аппарат**_Кости скелета правильной конфигурации. Размягчений, переломов костей не обнаружено. В области суставов вывихов и других нарушений нет. Скелетная мускулатура упругой консистенции, умеренно развита._

**Сердечно-сосудистая система**__НМТ _сохранен, методом пальпации в пятом межреберье ниже середины нижней трети грудной клетки установлено, что сердечный толчек усиленный, ритмичный ограниченный. Пульс ритмичный, умеренного наполнения, частый._

**Органы дыхания**_Носовых истечений нет, в области придаточных полостей, гортани, трахеи, пат.изменений не обнаружено, тип дыхания смешанный, грудная клетка симметричная. Дыхание частое, поверхностное, ритмичное. Аускультацией выявляется везикулярное дыхание.__

**Органы пищеварения**__Аппетит понижен. Живот симметричный, подтянутый. Брюшная стенка умеренно напряжена. Желудок среднего наполнения, безболезненный, кишечник умеренно наполнен, содержимое мягкой консистенции._

**Органы мочеполовой системы**_При осмотре наружных половых органов патологии не обнаружено. Область почек (1-3 поясничные позвонки) безболезненна. Мочеиспускание до 5 раз в сутки. Мочевой пузырь наполнен, безболезненный._

**Нервная система**_Собака угнетена. Повышена тактильная и болевая поверхностная чувствительность. Поверхностные и глубокие рефлексы сохранены._

**Органы зрения, слуха**_Зрачковый рефлекс сохранен, движения глазных яблок свободные, глазные среды прозрачные; Наблюдается породная особенность – пучеглазие. Реакция на слуховые раздражители сохранена._

**Исследование местного процесса (подробно)**_В краниальной области лопатко-плечевого сустава_обнаружено открытое механическое повреждение тканей (рана), сопровождающееся нарушением целостности кожи, подкожной клетчатки, фасций и мышц (плечеголовной, двуглавой мышцы плеча и предлопаточной части глубокой грудной мышцы). Рана размером 8×4 см имеет края неправильной формы с торчащими кусками разорванных тканей. Стенки и дно раны неровные, содержат обрывки тканей, сгустки крови, воспалительный экссудат. Рана загрязнена и инфицирована. Зияние выражено резко, кровотечение отсутствует, отмечается выраженная болезненная реакция. Кожа вокруг раны отечна, гиперимирована, болезненна, с повышением местной температуры.

| Дата и часы | Т | | П | | Д | | Клинические признаки | Лечение |
|---|---|---|---|---|---|---|---|---|
| | у | в | у | в | у | в | | |
| **25.09. 2006** 11 часов | 39,7 | | 135 | | 60 | | Общее состояние собаки угнетенное, НМТ сохранен, упитанность хорошая. Пульс частый ритмичный умеренного наполнения. Дыхание частое, поверхностное, ритмичное. Аппетит понижен. Моча водянистая соломенного цвета. В области ЛПС правой конечности инфицированная укушенная рана с нарушением целостности кожи, подкожной клетчатки, фасций и мышц. Размер раны около 8×4 см_края неправильной формы с торчащими кусками разорванных тканей. Выражены зияние раны и болевая реакция, незначительное кровотечение. Поверхность раны покрыта кровяными сгустками с выпадением фибрина, мелкими механическими частицами. Правая передняя конечность чувствительная, при ходьбе –хромота. | Rp.: Solutionis Coffeini benzoatis natrii<br>Sterilisatae 10% - 1.0<br>D.S. Подкожно<br>#<br>Rp.: Solutionis Xylasini<br>Sterilisatae 2% - 2.0<br>D.S. Внутримышечно<br>#<br>Rp.: Sol. Novocaini hydrohloridi<br>Sterilisatae 0.5% - 25.0<br>D.S. Для инфильтрационной анестезии<br>#<br>Rp.: Sol. Hydrogenii peroxidi dilutae 50.0<br>D.S. Наружно. Для обработки раны.<br>#<br>Rp.: Sol. Iodidi spirituosae 5% - 50.0<br>D.S. Наружно. Для обработки кожи операционного поля по Филончикову<br>#<br>Rp.: Pulveris tricillini 10.0<br>D.S. Наружно. Присыпка для раны<br>#<br>Rp.: Viridis nitentis 5.0<br>Spiritus aethylici 70º - 100.0<br>D.S. Наружно. Для обработки операционной раны.<br>#<br>Rp.: Pulveris xeroformi 10.0<br>D.S. Наружно. Присыпка для раны<br>#<br>Для поддержания сердечной деятельности подкожно ввели 10% раствор кофеина бензоата натрия в дозе 1 мл; для общей аналгезии внутримышечно ввели 2% раствор рометара в дозе 2 мл; для инфильтрационной анестезии в области раны использовали 0,5% раствор новокаина. Механическая обработка раны: выстригание и выбривание волосяного покрова вокруг раны, обмывание кожи теплой водой, механическое удаление сгустков крови. Обработка раневой поверхности 3% раствором перекиси водорода. Дезинфекцию кожи вокруг раны осуществляли 5% спиртовым раствором иода по Филончикову. Припудривание раневой поерхности трициллином. Наложили 4 прерывистых узловатых шва на кожу, подкожную клетчатку, фасции, захватывая мышечную ткань, из стерильного шелка № 4. Шов обработали 1% спиртовым раствором брилиантового зеленого, присыпали рану ксероформом. Провели антибиотико-новокаиновуюинфильтрационную анестезию вокруг раны, используя бициллин-5 и 0,5% раствор новокаина. |

| | | | | | | | | |
|---|---|---|---|---|---|---|---|---|
| 19 часов | | 39,6 | | 98 | | 22 | Умеренное угнетение, Область операционной раны умеренно влажная, сочится, немного отечная, в остальном без изменений. | Собака содержится в доме без привязи. Обработали рану и швы 1% спиртовым раствором брилиантового зеленого. |
| **26.09. 2006** 9 часов | 39,6 | | 119 | | 25 | | Угнетение менее выражено. Аппетит понижен: собака ест кисло-молочные продукты, мясной бульон. Края раны отечные, болезненные гиперимированные. Шов влажный, в небольшом количестве выделяется серозно-гнойный экссудат. Хромота прежней степени. | Rp.: Pulveris streptocidi albi 10.0<br>D.S. Наружно. Присыпать рану ежедневно до заживления<br>#<br><br>Собака выгуливается во дворе 2 раза в день по 30 мин. Обработали рану и швы 1% спиртовым раствором брилиантового зеленого, присыпали шов порошком стрептоцида. |
| 19 часов | | 39,4 | | 115 | | 32 | В общем состоянии и в зоне раны изменений нет. | |
| **27.09. 2006** 8 часов | 39,5 | | 80 | | 18 | | То же. Периодическая опора на раненую конечность. Хромота прежняя. | То же. |
| 19 часов | | 39,7 | | 108 | | 36 | Общее состояние животного стало лучше, оптимизировался аппетит. Во время прогулки собака опирается на конечность. Отечность краев раны уменьшилась, сохраняется повышенная местная температура и болезненность. Выделяется гнойный экссудат. | Обработали рану 3% раствором перекиси водорода и присыпали стрептоцидом. Содержание животного такое же. Кормление разнообразное: каши с молотыми костями и фаршем, молочные продукты, супы. |
| **28.09. 2006** 8 часов | 39,3 | | 86 | | 16 | | Общее состояние удовлетворительное. Прием корма и воды нормальный. Небольшой мало болезненный отек в зоне раны. | Обработали рану слабым раствором перманганата калия 1:3000, 1% спиртовым раствором брилиантового зеленого и присыпали стрептоцидом. |
| 19 часов | | 39,6 | | 110 | | 51 | Общее состояние и в зоне раны то же. | То же. |
| **29.09. 2006** 8 часов | 39,5 | | 95 | | 25 | | Общее состояние удовлетворительное. Приём корма и воды нормальный. Хромота выражена слабее. На отдельных участках раны свободных от некротизированной ткани видны розово-красные мелкие узелки-гранулы: молодая соединительная ткань. | Обработали рану слабым раствором перманганата калия 1:3000 и присыпали стрептоцидом. |
| 19 часов | | 39,7 | | 125 | | 30 | То же. Рана сухая, незначительные выделения гнойного экссудата, отечность уменьшилась. | Rp.: Linimenti balsamici Wishnevsky 100.0<br>D.S. Наружно.<br>#<br>То же. Рекомендовано нанести на операционную область мазь Вишневского. |

| | | | | | | | | |
|---|---|---|---|---|---|---|---|---|
| **30.09. 2006** 8 часов | 39,2 | | 88 | | 24 | | Общее состояние хорошее. Аппетит в норме. Рана сухая. Местная температура в норме. Собака в покое и при ходьбе опирается на правую переднюю конечность. Слабо выраженная болевая реакция в области раны. | На операционный шов и окружающие ткани нанесена мазь Вишневского. |
| 19 часов | | 39,3 | | 121 | | 38 | То же. Поверхность раны покрыта равномерно-зернистыми гранулярными узелками и небольшим количеством липкого мутного серовато-белого гнойного экссудата. Незначительный отек тканей. | То же. Собака свободно гуляет по двору без привязи. Ночью спит в конуре. |
| **01.10. 2006** 8 часов | 39,5 | | 130 | | 31 | | Со слов владельца известно, что собака ночью громко лаяла. Утром они увидели, что пес разгрыз шовный материал и из раны медленно сочится кровь. Общее состояние возбужденное, аппетит отсутствует. Пес держит правую переднюю конечность в полусогнутом положении при ходьбе не опирается на нее. В области раны ткани отечные, повышена местная температура кожи, незначительное зияние раны. На раневой поверхности кровяные сгустки, сильно выражена болевая реакция. Пульс учащен, среднего наполнения, ритмичный. Дыхание глубокое, аритмичное. При исследовании правой передней конечности обнаружен полный поперечный диафизарный перелом плечевой кости: регистрируется резкая боль, травматический отек всей конечности, при пальпации – подвижность кости вне сустава – в области диафиза кости ближе к лопатко-плечевому суставу, а при давлении на кость в разные стороны – костная крепитация. Поставлен второй диагноз – перелом плечевой кости. | Обработка раны: механическая очистка – удаление кровяных сгустков, инородных тел, обработка раны 3% раствором перекиси водорода, обработка кожи вокруг раны 5% спиртовым раствором иода (по Филончикову). Наложили прерывистых узловатых шва из шелка № 4 на кожу, подкожную клетчатку и фасции. Провели антибиотико-инфильтрационную анестезию в области раны (бициллин-5). Обработали швы 1% спиртовым раствором бриллиантовой зелени и присыпали трициллином. Затем осуществили вправление сместившихся отломков и иммобилизацию их в правильном положении. Для этого ввели 0,5% раствор новокаина под кожу, в мышцы и межмышечное пространство для местной анестезии и расслабления мышц. Провели растяжку и сопоставление отломков кости. Затем на всю поверхность наложили окончатую гипсовую повязку. |

| | | | | | | | | |
|---|---|---|---|---|---|---|---|---|
| 19 часов | | 39,7 | | 125 | | 47 | Общее состояние умеренно возбужденное. Пытается грызть гипсовую повязку, пульс частый, ритмичный, среднего наполнения. Дыхание грудо-брюшное, глубокое, ритмичное. Аппетит понижен. Со слов владельцев, сего числа акт мочеиспускания имел место 1 раз, дефекация отсутствовала. | Внутримышечно ввели бициллин-5 в дозе 200 000 ЕД |
| **02.10. 2006** 8 часов | 39,4 | | 85 | | 15 | | Пес разгрыз гипсовую повязку и снял ее. Общее состояние угнетенное, собака держит поврежденную конечность в полусогнутом состоянии, совсем не опираясь на нее. Аппетит понижен, собака больше лежит и лижет больную конечность, которая отечна и имеет повышенную местную температуру. Область раны кожи сильно отечна, выраженная болевая реакция. В области шва выделяется серозно-геморрагический экссудат. | Кожную рану обработали 3% раствором перекиси водорода, шовный материал и рану обработали 1% раствором бриллиантовой зелени. Присыпали трициллином. Совместно с ветврачом Михайловской УВЛ Поветкиным С.Н. наложили гипсовую повязку на всю конечность и закрепили гипс бинтом вокруг грудной клетки. Рекомендовали создать животному полный покой, следить чтобы собака не грызла гипсовую повязку. Вводить в рацион молочные продукты. Назначен глюконат кальция по 5-6 таблеток в день с едой, витаминный препарат Excel Brewers yeast. |
| 19 часов | | 39,5 | | 89 | | 23 | Общее состояние угнетенное, периодически животное проявляет беспокойство. При вставании и ходьбе пес не находит естественного положения. Аппетит снижен. | Собаку содержат в доме, выгуливают на привязи 2 раза в день. |
| **03.10. 2006** 8 часов | 39,0 | | 78 | | 20 | | Общее состояние удовлетворительное. Собака перемещается на трех конечностях. Аппетит удовлетворительный. | Покой, рацион богатый кальцием и фосфором. |
| 19 часов | | 39,0 | | 108 | | 30 | То же | |
| **04.10. 2006** 8 часов | 38.6 | | 86 | | 16 | | Общее состояние без изменений | Покой |
| 20 часов | | 38.9 | | 102 | | 24 | То же | |
| **05.10. 2006** 8 часов | 38,7 | | 90 | | 21 | | Общее состояние удовлетворительное, аппетит хороший. | Покой |

| | | | | | | | | |
|---|---|---|---|---|---|---|---|---|
| 19 часов | | 38.6 | | 98 | | 24 | Изменений в общем состоянии нет. Опорная функция прежняя. | |
| **06.10. 2006** 8 часов | 38.5 | | 60 | | 16 | | То же | |
| 20 часов | | 38.8 | | 92 | | 20 | При ходьбе собака старается опираться на загипсованную конечность | Покой |
| **10.10. 2006** 14 часов | 38.5 | | 86 | | 27 | | Общее состояние удовлетворительное, аппетит хороший. Восстановилась опорная функция. | |
| **15.10. 2006** 16 часов | | 38.8 | | 99 | | 21 | Без изменений | |
| **20.10. 2006** 14 часов | 38.3 | | 90 | | 19 | | В ветлечебнице г. Михайловска совместно с ветврачом Поветкиным С.Н. сняли гипсовую повязку (предварительно смочив водой) при помощи ножниц. Конечность без признаков воспаления, отечности, гиперимии и повышения местной температуры нет. Конечность свободно сгибается и разгибается в суставах, сохранена чувствительность. Рана без признаков воспаления: кожа бледно-розового цвета, без припухлости и повышения местной температуры. Шов сухой. На месте повреждения рубец бледно-красного цвета. Опорно-двигательная функция конечности восстановлена. Животное передвигается на четырех конечностях со слабой хромотой.<br>Собака здорова. | Снятие гипса и швов. |

ГОСУДАРСИВЕННОЕ УЧРЕЖДЕНИЕ
«ПЕТРОВСКАЯ РАЙОННАЯ СТАНЦИЯ ПО БОРЬБЕ С БОЛЕЗНЯМИ ЖИВОТНЫХ», Г. СВЕТЛОГРАД

г. Михайловск, ул. Кузьминовская 12

**ПЕТРОВСКАЯ ЗОНАЛЬНАЯ ВЕТЕРИНАРНАЯ ЛАБОРАТОРИЯ**
356532,Ставропольский край,
г. Светлоград, ул. Привокзальная, 18
тел. (факс) 4-39-53

Главному госветинспектору
Шпаковского района

# РЕЗУЛЬТАТ

**гематологических исследований по экспертизе №333 от «3» ноября 2006г.**
Согласно сопроводительной от «31» октября 2006г. регистр. №5414/2 проведено гематологическое исследование крови взятой от
1 головы, собака, кобель, кличка Рик
( кол-во голов, вид, пол, возраст)
**принадлежащей** Трофимов В. А.
( владелец)
**проживающий** Шпаковский район, г. Михайловск, ул. Ордженикидзе , 337
(адрес владельца)
**Цель исследования:** общий анализ крови от животного

При проведении гематологического исследования выше указанного животного **получены следующие результаты:**

| № п/п | Кровь | Результаты | Норма |
|---|---|---|---|
| 1 | Общее число лейкоцитов | 14,61 | 6 – 17 ($10^9$/l) |
| 2 | Число лимфоцитов | 99,2 | 2,8 – 36,4 (%) |
| 3 | Процент гранулоцитов | 0,0% | 0,0 – 88 (%) |
| 4 | Процент клеток крови среднего размера (моноциты и часть эозинофилов) | 0,8% | 1,7 – 10,8 (%) |
| 5 | Число эритроцитов | 5,87 | 5,5 – 8,5 ($10^{12}$/l) |
| 6 | Содержание гемоглобина в крови | 13,9 | 12 – 18 (g/dl) |
| 7 | Гематокрит | 22,4 | 37 – 55 (%) |
| 8 | Средний объём эритроцита | 38 | 60 – 77 (fl) |
| 9 | Среднее содержание гемоглобина в эритроците | 23,7 | 19,5 – 24,5 (P9) |
| 10 | Средняя концентрация гемоглобина в эритроците | 62,2 | 32 – 36 (g/dl) |
| 11 | Число тромбоцитов | 306 | 200 – 500 ($10^9$/l) |

**ПОДПИСИ:**
Директор ПЗВЛ _____ Т.Ф. Черенкова
Зав. вирусологическим отделом _____ В.С. Шарова
Ветеринарный врач _____ Е.П. Евглевская

---

Шпаковский район
**МИХАЙЛОВСКАЯ УЧАСТКОВАЯ ВЕТЛЕЧЕБНИЦА**
г. Михайловск
пер. Транспортный 15 тел. 5-10-91

Михайловская участковая ветеринарная лечебница

Акт от 27.10.06.

Мы, нижеподписавшиеся: ведущий специалист Шпаковской РАП себбж Химичев С.Ю., ветврач-эпизоотолог Михайловской УВЛ Островерхов В.Т., ветврач Поветкин С.Н. составили настоящий акт в том, что нами сего числа произведен отбор проб крови от собаки для общего анализа крови.

Отбор проб крови произведен в присутствии владельца животного с соблюдением правил асептики и антисептики.

Всего проб: 1
кровь взята 27.10.06.
подписи: (Химичев С.Ю.) (Островерхов В.Т.) (Поветкин С.Н.)

333
31.11.06г.

446-

Шпаковский район
**МИХАЙЛОВСКАЯ УЧАСТКОВАЯ ВЕТЛЕЧЕБНИЦА**
г. Михайловск
пер. Транспортный 15 тел 5-10-91

В Петровскую зональную ветеринарную лабораторию г. Светлоград

Сопроводительная №148 5414/2

При этом направляется одна проба крови, стабилизированная трилоном Б, от кобеля Рик, 15 лет, принадлежащего Трофимову В. г. проживающего г. Михайловск, ул. Орджоникидзе, 337 на общий анализ крови: Нв, эритроциты, лейкоциты, СОЭ, цветной показатель, ретракция кровяного сгустка, общий белок, белковые фракции, кальций общий, фосфор неорганический, сахар, мейкограмма, качественное изменение эритроцитов и лейкоцитов.

Ветврач Поветкин С.Н.

Для биохимического анализа необходимо предоставить сыворотку крови

1-

| | | | | |
|---|---|---|---|---|
| Д.рожд./Пол: | 00.00.0000 | | | |
| Дата отчета: | 08.11.2006 S/N:228 | | | |
| Время проба: | 01.11.2006 11:00 | | | |
| Проба | Результат | Ид. образеца 515 | | |
| WBC | 14,61 + | 10^3/µl | 4 | 12 |
| LYM | 14,50 + | 10^3/µl | 2,5 | 7,5 |
| MID | 0,12 | 10^3/µl | | 0,84 |
| GRA | 0,00 - | 10^3/µl | 0,6 | 6,7 |
| LY% | 99,2 + | % | 45 | 75 |
| MI% | 0,8 - | % | 1 | 7 |
| GR% | 0,0 - | % | 15 | 65 |
| RBC | 5,87 | 10^6/µl | 5 | 10 |
| HGB | 139 | g/l | 80 | 150 |
| HCT | 22,38 - | % | 24 | 46 |
| MCV | 38 - | fl | 40 | 60 |
| MCH | 23,7 + | pg | 11 | 17 |
| MCHC | 622 + | g/l | 300 | 360 |
| RDWc | 19,3 | % | | |
| PLT | 306 | 10^3/µl | 100 | 800 |
| PCT | 0,20 | % | | |
| MPV | 6,5 | fl | | |
| PDI | 37,9 | % | | |

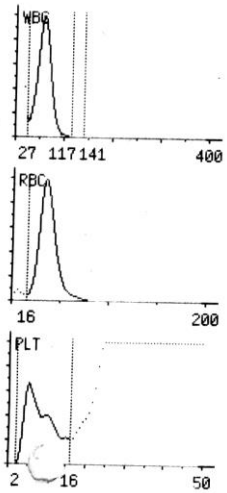

**КЛИНИКА ФАКУЛЬТЕТА ВЕТЕРИНАРНОЙ МЕДИЦИНЫ**

# ИСТОРИЯ БОЛЕЗНИ № _____

Вид животного собака пол кобель возраст 15 лет № бирки - кличка Рик

Поступил _____ в клинику 25 сентября 2006 г. за № _____ Выбыл 20 октября 2006 г.

Диагноз Ушибленная рана в области локтево-плечевого сустава правой конечности, перелом плечевой

Диета мясной бульон, молочные продукты, супп. кости правой конечности.

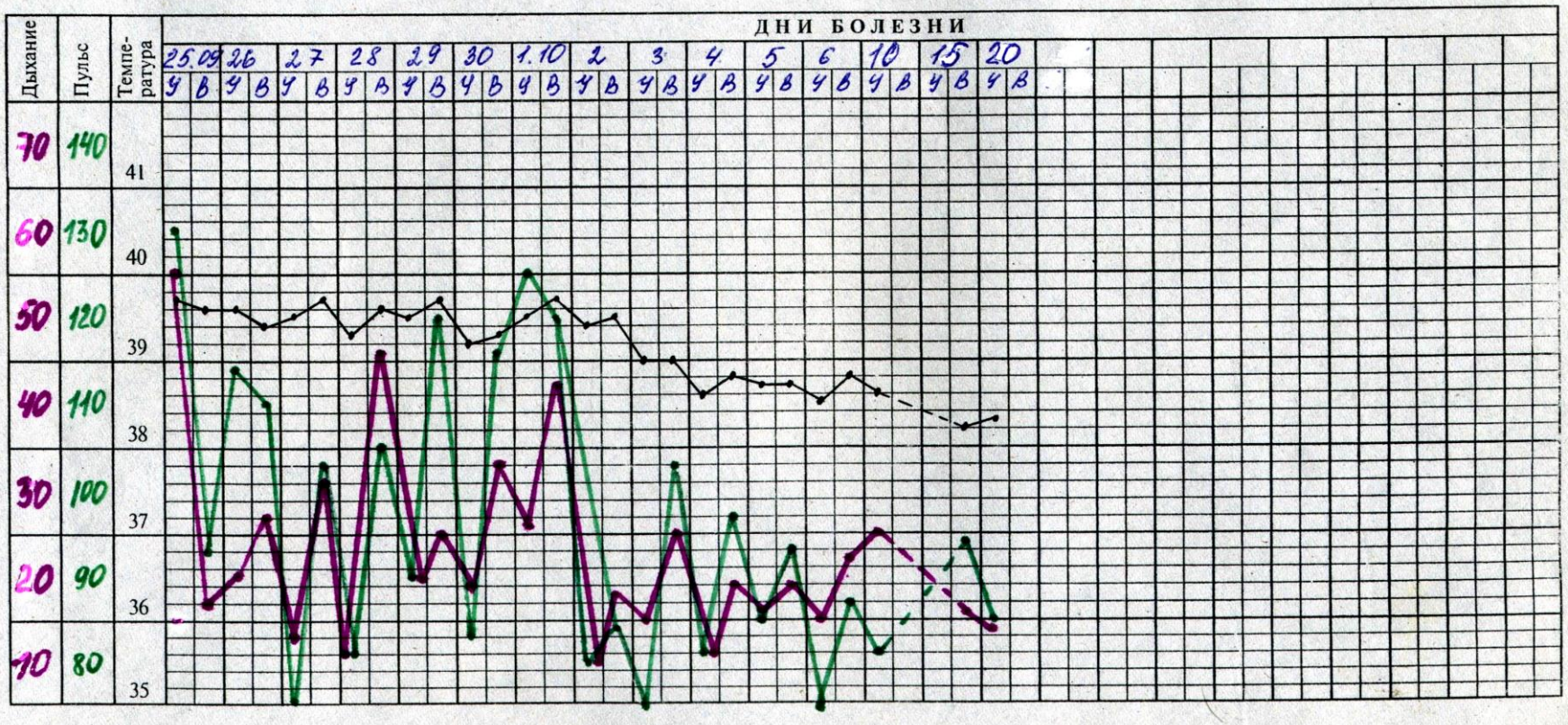

**Приложение к истории болезни №_____**

**Вид животного** Собака **пол** Кобель **возраст** 15 лет **масть** серо-коричневый

**Диагноз** Кушенная рана в области ЛПС правой передней конечности и закрытый перелом плечевой кости

**Куратор (-ы)** _____Ф.И.О._____«25» сентября 200г.

1. **Метод фиксации:** на собаку надели намордник и зафиксировали в боковом положении, связав тазовые конечности отвели их назад, а грудные – немного вперед, привязали веревками к столу
2. **Обработка операционного поля:** 1) выстригание и выбривание волосяного покрова; 2) мытье кожи теплой водой; 3) дезинфекция кожи вокруг раны двукратным смазыванием ее 5%-ным спиртовым раствором иода (по Филончикову).
3. **Обработка рук:** 3-4 мин. моем руки теплой водой с мылом и щеткой, вытираем их стерильным полотенцем и обрабатываем иодированным спиртом 1:1000, а складки, подногтевые ложа, ногтевые валики, сгибы – 5%-ным спиртовым раствором иода.
4. **Анестезия:** Rp.: Sol. Novocaini hydrohloridi Sterilisatae 0.5% - 25.0
   D.S. Для инфильтрационной анестезии
5. **Наркоз:** Rp.: Solutionis Xylasini Sterilisatae 2% - 2.0
   D.S. Внутримышечно
6. **Область операциции:** открытое механическое повреждение в области лопатко-плечевого сустава правой передней конечности с захватом кожи, подкожной клетчатки, фасций и мышц: плечеголовной, двуглавой мышцы плеча и предлопаточной части глубокой грудной мышцы.

7. **Начало операции:** ___11.30_____ **Конец операции:**___12.05_____
8. **Техника операции:** На предварительно обработанную 3%-ным раствором перекиси водорода рану наложили четыре узловых шва из шелка отдельными нитями длиной 10 см каждая. Края раны фиксировали хирургическим пинцетом. Иглу зажатую иглодержателем Гегара, вкалывали на расстояние 1 см от краев раны. Швы накладывали на расстоянии 1,5 см один от другого. Нити каждого стежка завязывали без чрезмерного усилия, соблюдая принцип анатомической коаптации.
9. **Шовный материал:** шелк № 4 стерильный ампулированный.
10. **Повязка:**_____
11. **Исход операции:** благополучный
12. **Примечание** _____

**Кто проводил операцию:** ветврач вет.лечебницы г. Михайловска Поветкин С.Н. и студент(ка) курса группы
**Куратор:** _____Ф.И.О._____

Инфильтрационная анестезия вокруг раны

Наложение швов на рану

Проведение антибиотико-новокаиновой блокады вокруг операционной раны

Обработка операционной раны ксероформом

Наложение гипсовой повязки на конечность
при переломе плечевой кости

Окончатая гипсовая повязка

## ЗАКЛЮЧЕНИЕ
## ( Эпикриз)

Кобель Рик, порода боксёр, 15 лет, принадлежит Трофимову В. А., поступил в Михайловскую участковую ветлечебницу 25 сентября 2006г.

**Определение заболевания** На основе анамнестического, эпизоотологических и клинических данных был поставлен диагноз: инфицированная укушенная рана в области лопатко-плечевого сустава правой конечности с повреждением кожи, подкожной клетчатки, фасций и мышц в фазе гидратации. Раной (Vulnus) называют открытое механическое повреждение тканей и органов, сопровождающееся нарушением целости кожи или слизистой.

В октябре владелец обратился в ветлечебницу с тем, что пёс сорвал швы. При исследование конечности был поставлен второй диагноз: Закрытый поперечный диафизарный перелом плечевой кости правой конечности. Перелом (Fractura) кости – это изменение костной ткани в результате воздействия механической силы (ушибы 3-4 степени) или на фоне нарушения витаминно-минерального обмена и какого-то патологического состояния животного (остеодистрафия).

**Этиология** Травматизм в животноводчестве явление, к сожалению, частое и разнообразное. Травматизм классифицируют как механический, биологический, технологический, кормовой, эксплуатационный, половой, стрессовый, операционный, транспортный, спортивный и другой. Такие патологические процессы как рана относят к открытым механическим повреждениям, а перелом кости (в данном случае) – к закрытым механическим повреждениям. Травма, или нарушение целости, и функционального состояния тканей или органов животного возникает под действием какого-либо травмирующего фактора: механического, физического, химического, биологического и т.д.

Из анамнеза следует, что собака сорвалась с цепи и убежала, порода – боксёр – крупная, нрав у этого пса злой, агрессивный. Он часто дрался с другими собаками. При клиническом осмотре выявлено, что рана носит характер укушенной: дефект значительного размера с торчащими кусками разорванных тканей.

Переломы костей возникают также от механических повреждений; предрасполагающими причинами могут служить функциональные отклонения: нарушение минерального обмена (рахит, остеомаляция) и патологические процессы скелета животных (периоститы, остеомиелиты и др.)

**Патогенез** Под воздействием травмирующего фактора в тканях и органах животного возникает комплекс морфологических и функциональных нарушений тканевых структур, кровеносных и лимфатических сосудов, нервных окончаний. В ответ на повреждение организм животного отвечает соответствующей выработкой в процессе эволюции общей и местной защитно-приспособительной реакцией. Течение и исход травмы зависят от силы и продолжительности травмирующего фактора. Анатомических и физиологических особенностей повреждаемых тканей и органов,

функционального состояния нервной системы, видовой реактивности и резистентность животного, а также предшествующих патологических явлений в тканях или во всём организме.

При заживлении любой инфицированной раны следует различать фазу гидратации, или самоочищения; фазу дегидратации, или выполнения грануляциями, и фазу рубцевания и эпидермизации. Между отдельными фазами резкой грани не существует, – одна фаза в другую переходит постепенно. При оказание ветеринарной хирургической помощи с соблюдением правил асептики, и антисептики заживление раны идёт стремительнее, без особых осложнений.

Процесс заживления раны начинается с момента остановки кровотечения. В первой фазе заживления наиболее резко выражены биофизико-коллоидно-химические изменения. Они характеризуются прежде всего увеличением содержания калия и быстро нарастающим повышением кислотности раневой среды. Повышенная кислотность в ране врозникаеи вследствие травмы сосудов, застоя крови, местной асфиксии, накопления углекислоты, уменьшения притока кислорода и изменения тканевого обмена. Неполное окисление продуктов распада тканевого белка и жиров в зоне раневого канала и травматического некроза ведёт к образованию кислот – молочной, масляной, нуклеиновая, парааминобензойной, аденилфосфорной, аминокислот, различных жирных кислот и т.д. Повышается в тканях онкотическое и осмотическое давление, развивается гиперемия. Увеличивается проницаемость сосудистых капилляров, это связано с повышением концентрации водородных ионов в повреждённых тканях, изменением химического состава крови, а также с наличием ядовитых веществ, выделяемых микробами, нейтрофильных расстройств и различных токсических продуктов распада тканевого белка, образующихся в ране.

Происходит набухание тканей, что связано с увеличением осмотического давления, скопления солей, недоокисленных продуктов и изменения тонуса вегетативной нервной системы. Всё это способствует самоочищению тканей.

В результате этих физико-химических процессов и воздействия ферментов микрофлоры на мёртвые ткани раны постепенно освобождается от них и переходит во вторую фазу – дегидратации.

Вторая фаза характеризуется развитием восстановительных, регенеративных процессов, уплотнением, дегидратации тканей, постепенным исчезновением острых воспалительных явлений. Восстанавливаются сосуды, нормализуется обмен веществ, резко уменьшаются проницаемость сосудистых стенок и осмотическое давление. Улучшается отток продуктов обмена.

Здоровая грануляционная ткань, возникая на месте дефекта, заполнит равномерно рану, образуя стойкий раневой барьер. Клетки ретикуло-эндотелиальной системы находятся в состоянии высокой фагоцитарной активности.

Окончательное заживление всякой грануляционной раны происходит посредством рубцевания и эпидермизации.

У плотоядных процесс очищения раны от мёртвых тканей и загрязнений протекает по гнойно-ферментативному типу. Характеризуется гнойно-экссудативными явлениями, протекающих при выраженной гидратации. Происходит

ферментативное разжижение мёртвых тканей, подавление микробов, выведение во внешнюю среду инородных предметов с гнойным экссудатом.

Заживление переломов костей сопровождается как местными, так и общими изменениями в организме. Костная ткань после перелома восстанавливается путём образования костной мозоли. В процессе регенерации участвуют: Внутренний камбиальный слой надкостницы, эндоост, костный мозг, эндотелий сосудов гаверсовых каналов и молодая соединительная ткань, в последующем метаплазирующая в костную.

Процесс заживления переломов проходит в четыре фазы.

Первая фаза – подготовительная. Она начинается непосредственно после травмы. Кроме кости при травме повреждаются и окружающие ткани: периост, смежные мышцы и кровеносные сосуды. Образуется гематома в медуллярном канале, между концами отломка кости и под отслоившейся надкостницей. Эта кровь быстро коагулируется в сгусток. Разрыв гаверсовых систем ведёт к гибели остеоцитов и некрозу концов отломков. Под влиянием ферментов происходит фагоцитоз и цитолиз разрушенных клеток крови и местной ткани. Развивается травматический остит. Под влиянием остеокластов и их фермента кислой фосфатазы, а также местного ацидоза (ph достигает 5-5.4) происходит деминерализация концов отломков по линии излома. Таким образом зона перелома подготавливается к регенерации, которая начинается уже через 48-72ч. после перелома.

Вторая фаза начинается на третьи сутки процесса. Она характеризуется образованием соединительной мозоли. Первоначальное развитие костной ткани происходит в клеточных элементах надкостницы эндооста и костного мозга на некотором расстоянии от линии излома. Это развитие идёт от периферии к центру противоположных концов отломков. Остеогенные клетки одновременно проникают в кровяной сгусток зоны перелома. В результате вокруг отломков развивается своеобразная гранулированная ткань. Клеточные элементы её превращаются путём дифференциации в остеобласты и костные клетки, а межуточное вещество и коллагеновые волокна – в основную субстанцию. В конце 2-й и 3-й недели после травмы в костеобразующих элементах повреждённой кости и тканях формирующейся мозоли резко возрастает интенсивность белкового и фосфорно-кальциевого обменов, а также активность ферментов трансалгиназ и щелочной фосфатазы, участвующих в биосинтезе белков и минерализации костной мозоли.
Накопление микроэлементов в зоне перелома обеспечивает образование клеточных элементов регенерата. Мукополисахариды избирательно связывают ионы Ca и $PO_4$, образуя кристаллы гидроксиаппатита.

Третья фаза начинается на 10-12-е сутки и характеризуется окостенением мозоли: превращение хряща в кость. Аккумуляция кальция и фосфора в везикулах межклеточного вещества ведёт к образованию кристаллов гидроксиаппатитов, которые разрывают везикулярные мембраны и способны к минерализации кости. Переход мягкой мозоли в твёрдую зависит от кровоснабжения и стабилизации отломка перелома. В этот период интенсивно идёт поглощение фосфорно-кальциевых солей тканями формирующейся костной мозоли.

Четвертая фаза окончательной перестройки костной мозоли. В эту фазу происходит так называемое обратное развитие мозоли с перегруппировкой костных балок согласно законам статики и динамики. Костные балки мозоли, не функционирующие в статико-динамической нагрузке, рассасываются, а испытывающие давление укрепляются. Со временем место бывшего перелома по своей архитектонике приближается к нормальной кости. Местные биохимические изменения окончательно нормализуются лишь через 5-8 мес. С момента клинического выздоровления животного.

**Клиническая картина** Основными признаками раны является боль, зияние и кровотечение. Боль возникает сразу после ранения и связана с повреждением чувствительных нервных окончаний, сплетений и стволов при ранении. Интенсивность и продолжительность болевой реакции зависит от локализации раны, характера повреждения, видовой и индивидуальной реактивности животного. Считается, что собака очень чувствительна к боли и может погибнуть от шока.

Зияние – расхождение краёв и стенок раны. Зависит от локализации, направления, длины и глубины, эластичности, способности к сокращению подвижности повреждённых тканей.

Третий важный признак – кровотечение.

Владелец животного обратился в ветлечебницу приблизительно через шесть часов после травмирования собаки. Общее состояние её было угнетённым, температура тела 39.7°С, в области лопатко-плечевого сустава правой конечности рана размером около 8×4 см$^2$ , края раны неправильно зазубрены, стенки и дно раны неровные, зияние выражено резко, кровотечение незначительное, наблюдается сильная болевая реакция. Рана сопровождается неглубоким разрывом мышц. Указанные клинические признаки можно увидеть на фото №1, 2, 3, 4. На раневой поверхности мы обнаружили рыхлые кровяные сгустки и плазму – так называемый раневой секрет. В первые сутки под влиянием ферментов из раневого секрета выпадает фибрин, который покрывает всю раневую поверхность в виде густой сети тончайших нитей. С раневым секретом выводятся наружу попавшие в рану инородные тела, бактерии, продукты их жизнедеятельности и продукты раневого распада.

26.09.2006г. при повторном осмотре клиническая картина прогрессировала: края раны припухшие, появилась сильная болезненность, гиперемия, местная температура повышена. Из раны выделяется небольшое количество мутноватой розово-белой жидкости – серозно-гнойного экссудата. При ходьбе собака сильно хромает на больную конечность.

29 сентября при ранее описанной клинической картине я обнаружила на отдельных участках раны, сходных от экссудата и некротизированной ткани, розово-красные мелкие узелки – гранулы: молодая соединительная ткань. Она выделяет небольшое количество мутного серовато-белого гнойного экссудата. Он содержит погибшие клеточные элементы тканей, сегментоядерные лейкоциты, микробы и т.д.

Грануляционная ткань развивается на границе между мертвой и живой тканями. Чем лучше кровоснабжение в повреждённой ткани, тем быстрее растут грануляции.

Достигнув уровня кожи, грануляции уменьшаются в объёме, становятся бледнее и покрывают эпителием, разрастающимся от периферии к центру раны. Рубец, образующийся после заживления раны, бледно-красного цвета. Процесс рубцевания и эпидермизации протекает довольно долго и может длиться от года и более.

1 октября в состоянии животного мы с владельцем обнаружили значительные изменения: при пальпации выявили сильную болевую реакцию всей правой передней конечности, особенно в области лопатко-плечевого сустава, в покое и при движении пёс вообще не опирается на конечность. Наблюдается травматический отёк тестоватой консистенции без резких границ. В первые сутки после повреждения местная температура не повышается, затем травматический отёк переходит в воспалительный: местная температура повышена, кожа гиперимирована. Также при пальпации выявлена подвижность плечевой кости вне сустава с характерным звуком костной крепитации и ощущением трения отломков кости.

После осуществления лечения с помощью иммобилизирующей гипсовой повязки в течение недели признаки воспаления начали исчезать: беспокойство животного не наблюдается, при ходьбе собака пытается опираться на загипсованную конечность.

**Обоснование диагноза** Описанные ранее клинические признаки и собранный анамнез позволили нам сделать конечный правильный диагноз. Небольшие трудности возникли при определении характера раны, так как клинические признаки могут указывать на то, что рана рваная. Вообще, рваная и укушенная раны имеют одинаковые клинические признаки, но могут отличаться по этиологическому фактору. Так как исходя из аналитических данных и клинических признаков видно, что рана носит характер укушенной, то мы имеем право ставить диагноз: укушенная рана в области лопатко-плечевого сустава.

**Прогноз** При выполнении должного лечения благополучный как в отношении жизни животного, так и в отношении функции конечности.

**Обоснование лечения и профилактика** Так как животное поступило в лечебницу сразу после получения травмы (приблизительно через 6-7 часов), то наше лечение раневого процесса было направлено на предупреждение переразражения нервных центров от боли, удаление из раны загрязнений и мёртвых тканей, профилактику развития инфекции, тем самым повышая сопротивляемость организма. После проведения туалета раны, дезинфекции раневой поверхности и окружающих тканей и наложения сближающих края раны узловых швов, повреждённые ткани значительно быстро и без каких-либо осложнений проходят три фазы заживления. При выполнении асептических и антисептических мероприятий обработки раны гораздо лучше и быстрее развиваются восстановительные, регенерирующие процессы.

Также пока не образовался стойкий защитный раневой барьер – здоровая гранулированная ткань, необходимо поддерживать рану в состоянии, близком к стерильному. Для этого мы использовали 1% раствор бриллиантовой зелени, белый стрептоцид, 3% раствор перекиси водорода, раствор перманганата калия 1: 3000.

Когда же наступила вторая фаза заживления раны, то есть постепенно исчезли острые воспалительные явления и появилась грануляционная ткань, мы в курс лечения ввели мазь Вишневского, как антисептическое средство, оказывающее слабораздражающее действие на рецепторы ткани, способствующее ускорению процесса регенерации.

После обнаружения перелома, главная, преследуемая нами цель была – создание состояния неподвижности травмируемой конечности, для чего мы наложили гипсовую повязку.

Так как данное животное после проведённых лечебных манипуляций выздоровело, функция травмированной конечности полностью восстановлена. То можно сделать вывод, что осуществлённое лечение обоснованное и квалифицированное.

## Фармакодинамика препаратов применяемых при лечении

**Кофеин-бензоат натрия** (Coffeinum natrii benzoas)

Форма выпуска: раствор для инъекций (в 1 мл – 100 мг, 200 мг); таблетки (100 мг, 200 мг), порошок.

Препарат имеет большую терапевтическую широту, в связи с чем у него незначительная токсичность и отсутствует кумуляция при длительном применении, повышает возбудимость коры головного мозга, усиливает и регулирует процессы возбуждения и положительные условные рефлексы, повышает двигательную активность. У животных повышается реакция на внешние раздражители (укорачивается время реакций) и улучшается общее состояние. Действие кофеина зависит от типа высшей нервной деятельности (у слабого типа нервной системы эффект достигается от минимальных доз), поэтому его дозируют индивидуально. Кофеин ослабляет действие снотворных и наркотических лекарственных веществ и повышает возбудимость дыхательного и сосудодвигательного центров в продолговатом мозге. В связи с этим отмечаются учащение и углубление дыхания, которое особенно выражено при угнетении дыхательного центра. Вентиляция легких у собак увеличивается в 1,5-2,5 раза, а если была снижена – в 3-5 раз.

Кофеин своеобразно действует на сердце и сосуды. На сердце он действует непосредственно (прямое влияние), учащая сердечные сокращения, однако не всегда, так как в продолговатом мозге кофеин повышает возбудимость центра блуждающего нерва. Всегда от терапевтических доз усиливаются сокращения миокарда, повышается возбудимость мышцы сердца и улучшается проводимость. Это способствует увеличению систолического и минутного объемов сердца. Одновременно кофеин косвенно весьма благоприятно действует на сердце, что обусловлено возбуждением сосудодвигательного центра, в результате суживаются сосуды (артериолы) органов брюшной полости (кроме почек) и расширяются коронарные сосуды, сосуды легких, головного мозга, кожные, скелетных мышц и в меньшей степени почечные. Причем тем сильнее, чем они больше были сужены. Также действие на сосудодвигательный центр более эффективно в том случае, когда он угнетен. В результате такого перераспределения крови сердце и головной мозг получают больше крови, более обогащенной кислородом в легких, что создает благоприятные условия для сердечной деятельности. Артериальное давление восстанавливается или повышается тем значительнее, чем больше оно было снижено.

Диурез под влиянием малых доз кофеина несколько усиливается главным образом в связи с уменьшением реабсорбции электролитов в почечных канальцах и увеличением кровотока в почках. Кофеин понижает агрегацию тромбоцитов. Под его влиянием стимулируется секреторная функция желудка в основном в результате местного действия и возбуждения центра блуждающего нерва.

В механизме действия кофеина значительную роль играет его угнетающее влияние на фермент фосфодиэстеразу, что приводит к внутриклеточному накоплению аденозинмонофосфата, под влиянием которого усиливаются про-

цессы гликогенолиза и стимулируются метаболические процессы в тканях и особенно в мышечной ткани и центральной нервной системе. При этом работоспособность скелетных мышц в силу вышеприведенных причин повышается, исчезают явления утомления. Температура тела повышается на 0,2-0,5 °С вследствие стимуляции обменных процессов и в результате незначительного возбуждения центра теплорегуляции.

Применяют кофеин в малых дозах для стимуляции коры головного мозга, сосудодвигательного центра и для улучшения функции сердечно-сосудистой системы, при утомлении, в комбинации при ряде инфекционных и незаразных болезней. Вместе с глюкозой применяют при миокардите, миокардиодистрофиях, как сосудорасширяющее средство при спастическом сокращении сосудов мозга, почек, сердца, иногда как диуретическое средство при водянках почечного и сердечного происхождений, при спазме кишечника, родильном парезе, передозировке наркотических и снотворных веществ, при тяжело протекающих родах и т. п.

Противопоказан кофеин при повышенной возбудимости, некомпенсированных пороках сердца, атеросклерозе, гипертонии.

**Рометар** (Xylasin)

Является производными гамма-оксимасляной кислоты. Легко проникает в центральную нервную систему и действует седативно, центрально миорелаксантно, а в больших дозах – снотворно и наркотически. Усиливает действие наркотических, анальгезирующих веществ, а у самого препарата анальгезирующий эффект мало выражен. Малотоксичен.

После внутримышечного или внутривенного введения в зависимости от доз у животных наблюдаются успокоение и сон с расслаблением скелетных мышц и выраженной анестезией. Действие развивается быстро и длится несколько часов. У самцов выпадает пенис, что облегчает проведение на нем хирургических операций. Применяют самостоятельно и в сочетании с хлоралгидратом, тиопентал-натрием, местными анестетиками.

**Новокаин** (Novocainum)

Форма выпуска: раствор для инъекций (в 1 мл – 2,5; 5, 10, 20 мг).

В химическом отношении представляет собой гидрохлорид диэтиламиноэтилового эфира парааминобензойной кислоты. Его можно рассматривать как анестезин, у которого атом водорода в этиловом радикале замещен диэтиламиновым радикалом.

Бесцветные кристаллы или белый кристаллический порошок без запаха. Легко растворим в воде (1:1), спирте (1:8). Водные растворы стерилизуют при 100 °С в течение 30 мин. Растворы нельзя кипятить в металлических сосудах или в склянках из щелочного стекла. Если вода, используемая для приготовления раствора, содержит углекислоту, но-

вокаин разрушается, причем раствор приобретает желтую окраску. Сильное пожелтение или потемнение раствора указывает на его непригодность к применению. Для стабилизации раствора прибавляют 0,1%-ный раствор хлористоводородной кислоты до pH 3,8-4,5.

Новокаин – один из наиболее распространенных местноанестезирующих средств, широко применяют для инфильтрационной, проводниковой и спинномозговой анестезий. Для поверхностной анестезии он малопригоден, так как медленно проникает через неповрежденные слизистые оболочки. Так, при закапывании в конъюнкти-вальный мешок новокаин действует в 5-10 раз слабее кокаина.

При введении под кожу раствор новокаина не раздражает ткани и быстро действует. Анестезия относительно кратковре-менна (30-50 мин), так как препарат быстро всасывается и, попадая в общий круг кровообращения, разрушается в печени. Новокаиновая анестезия пролонгируется добавлением к раствору 0,1%-ного раствора адреналина гидрохлорида из расчета одна капля на 5 мл раствора анестетика.

Новокаин относится к нейротропным веществам, и его действие сказывается на всех звеньях рефлекторной дуги. После всасывания он оказывает прямое действие на центральную нервную систему, заключающееся в затруднении передачи возбуждения всинапсах вставочных нейронов. Это действие связано с тем, что новокаин уменьшает образование ацетилхолина и понижает возбудимость периферических холинореактивных систем. Наиболее сильно угнетаются синапсы нейронов спинного мозга и менее всего – синапсы нейронов продолговатого мозга. Новокаин также тормозит передачу импульсов в синапсах ретикулярной формации среднего мозга, которая активирует влияние на кору головного мозга. Под действием новокаина нарушается проведение импульсов в синапсах вегетативных ганглиев, причем ганглии холинергических нервов более чувствительны к действию новокаина, чем адренергических. Обладая Н-холинолитическим действием, новокаин понижает возбудимость рецепторов сердца, легких, кишечника; действует спазмолитически и противогистаминно. Подавляет многие рефлексы, препятствуя тем самым развитию возбуждения. Понижает возбудимость мышц сердца и двигательных зон коры больших полушарий. Обладает способностью нормализовать нарушенный жировой и холестериновый обмены, стимулирует функцию половых желез и надпочечников.

После всасывания быстро разрушается в печени с образованием парааминобензойной кислоты (ПАБК) и диэтиламиноэтанола. Парааминобензойная кислота для многих микробов – фактор роста.

В основе механизма действия сульфаниламидов лежат конкурентные отношения с ПАБК, поэтому совместное применение новокаина и сульфаниламидов противопоказано.

В ветеринарной практике новокаин применяют для инфильтрационной, проводниковой и спинномозговой (эпидуральной) анестезий. Для инфильтрационной анестезии применяют 0,25-0,5%-ный раствор новокаина, для проводниковой – 3-6%-ный, для спинномозговой – 1-2%-ный раствор. Для блокады чаще применяют 0,25%-ный раствор.

В комбинации с другими лекарственными препаратами новокаин применяют при язвенной болезни желудка, спазматических коликах, травматическом перитоните, бронхопневмониях, алиментарной диспепсии; в офтальмологии – при кератите, глаукоме, кератоконъюнктивите; в хирургии – при вялогранулирующих ранах, язвах, свищах; в акушерской практике – при метритах, выпадении матки, задержании последа у коров; при послеродовых эндометритах, воспалении копыт у лошадей (с адреналином) и других заболеваниях.

Высшая разовая доза новокаина собакам 0,5 г

**Перекись водорода** (Hydrogen peroxide)

Форма выпуска: раствор для наружного и местного применения (в 1 мл – 30 мл) – Sol. Hydrogenii peroxide, аэрозоль.

Антисептическое средство из группы оксидантов, также обладает гемостатическим свойством.

Быстро разлагается на свету, при нагревании, взаимодействии со щелочами и органическими веществами, выделяя кислород. При взаимодействии с тканями (в присутствии белка) перекись водорода под влиянием каталаз расщепляется с выделением молекулярного кислорода.

Применяют в качестве антисептического средства для лечения ран, промывания воспаленных участков слизистой оболочки, при стоматитах.

Побочное действие: в отдельных случаях могут наблюдаться аллергические реакции на компоненты препарата.

**Раствор йода спиртовой** (Sol. Iodi spirituosae)

Форма выпуска: раствор для наружного применения (в 1 мл – 50 мг), раствор для наружного и местного применения (в 1 мл – 1 мг).

5%-ный водно-спиртовой раствор йода содержит йода 5 г, калия йодида 2 г, воды и спирта 95%-ного поровну до 100 мл. Прозрачная жидкость красно-бурого цвета. Выпускают также раствор йода спиртовой 10%-ный.

Применяют наружно как антисептическое (самое распространенное антисептическое средство), раздражающее и отвлекающее средство при поражениях кожи и слизистых оболочек, свежих ранениях, фурункулезах, свищах. Обладает кровоостанавливающим и ростогранулирующим свойствами.

**Бриллиантовый зеленый (**Viride nitents, Brilliant green)

Форма выпуска: спиртовый раствор (в 1 мл – 10 мг, в 1 мл – 20 мг); спиртово-водный раствор (спирт 70% – 10мл + вода дистиллированная 20 мл + бриллиантовый зеленый 300 мг).

Зеленовато-золотистые комочки или золотисто-зеленоватый порошок, трудно растворимый в воде (1:50) и спирте; растворы имеют интенсивный зеленый цвет.

Антисептическое средство для наружного и местного применения. Активен в отношении грамположительных бактерий.

Применяют наружно как антисептик для смазывания пиодермии, фурункулов, гнойных ран и т. д., в форме водных и спиртовых растворов.

**Ксероформ** (xeroformium)

Состоит из трибромфенолята висмута основного с окисью висмута. Мелкий аморфный порошок желтого цвета со слабым своеобразным запахом. Практически нерастворим в воде, спирте, эфире.

Применяют наружно как вяжущее, подсушивающее и антисептическое средство в форме мазей (3-10%-ных), присыпок.

**Бициллин-5 (**Bicillinum-5)

Форма выпуска: флаконы по 1500000 ЕД.

Пролонгированный антибиотик. Смесь бициллина-1 и бензилпенициллина новокаиновой соли в соотношении 4:1.

Белый порошок, образующий с водой суспензию. По спектру антимикробного действия подобен бензилпенициллину. В организме создает депо пенициллина.

Применяют внутримышечно в виде суспензий в воде для инъекций, в изотоническом растворе хлорида натрия или в 0,25-0,5% растворе новокаина.

Доза зависит от породы и массы собаки – от 1500000 до 200000 ЕД 1 раз в 14-21 день.

**Стрептоцид** (Streptocidum)

Белый кристаллический порошок без запаха. Малорастворим в воде (1:170), легко – в кипящей воде, трудно – в спирте. Один из первых среди химиотерапевтических средств группы сульфаниламидов. Другие препараты этой группыв химическом отношении могут рассматриваться как производные стрептоцида.

Действует противомикробно на стрептококков, менингококков, пневмококков, эшерихий, возбудителя газовой гангрены, но почти неактивен в отношении стафилококков. Быстро всасывается из кишечника, а также с раневой поверхности. После перорального применения максимальная концентрация в крови обнаруживается через 1-3 ч и через 4-5 ч резко снижается. Выделяется преимущественно (90-95 %) почками.

В связи с появлением более эффективных сульфаниламидов в последнее время чаще применяют местно в форме порошка, мази, линимента. Тем не менее стрептоцид можно использовать и при лечении мыта, бронхопневмонии, послеродового сепсиса и других инфекционных болезней, вызываемых чувствительной к нему микрофлорой.

**Калия перманганат (калий марганцовокислый)** (Potassium permanganate, Kalii permanganas)

Форма выпуска: порошок (в 1 пробирке – 3г, в 1 банке – 15 г).

Красно-фиолетовые кристаллы или мелкий порошок с металлическим блеском, растворы от слабо-фиолетового до темно-пурпурного цвета.

При взаимодействии с органическими (уголь, сахар, танин и глицерин) и легко окисляющимися веществами может произойти взрыв. Сильный окислитель. В водных растворах при соединении с органическими веществами разлагается с выделением кислорода, который действует антимикробно и дезодорирующе, а соли марганца проявляют вяжущее или раздражающее действие (в зависимости от концентрации).

Применяют как антисептическое средство при ринитах, стоматитах, фарингитах, ларингитах, для обработки гнойных ран (2-5% р-р), рук и операционного поля. Используют для дезинфекции на рынках столов, тары из-под мяса, рыбы и т. д. Назначают внутрь при отравлении опием, морфином, фосфором, при воспалении желудочно-кишечного тракта. При укусах ядовитых насекомых и змей орошают место укуса раствором и инъецируют раствор под кожу вокруг места укуса.

**Линимент бальзамический по А.В. Вишневскому** (Linimentum balsamicum Wishnevsky)

Состав: дегтя 3 части, ксероформа 3 части, масла касторового 94 части.

Применяют при лечении ран, язв, пролежней и т.п. Обладает антисептическим свойствами, оказывает слабое раздражающее действие на рецепторы тканей, способствует ускорению процесса регенерации.

**Кальция глюконат** (Calcium gluconate)

Форма выпуска: таблетки (500 мг); раствор для инъекций (в 1 мл – 100 мг). Белый зернистый или кристаллический порошок без запаха и вкуса, содержит 9 % кальция. Медленно растворим в холодной воде (1:50), легко – в кипящей (1:5). Нерастворим в спирте.

По действию и применению сходен с кальцием хлорида, но менее эффективен, легче переносится, оказывает меньшее раздражающее действие и пригоден для подкожного или внутримышечного введения. Но у собак при этом развивается устойчивый плотного характера отек; другим животным вводят внутримышечно или внутривенно в форме 10%-ного раствора через 1-2 дня.

Для приема внутрь разовая доза собакам 1-3 г, кратность приема 2-3 раза в сутки.

## Анатомо-топографические особенности грудной конечности собаки.

### Скелет грудной конечности

К костям грудной, или передней, конечности – ossa extremitatis thoracicae – относится кость плечевого пояса – лопатка, и кости свободной конечности – плечевая кость, кости предплечья, кости запястья, кости пясти и пальцев. Всего в грудной конечности собаки насчитывается 45 костей.

### Плечевой пояс

У собаки пояс костей грудной конечности – cinqulum brachialis – представлен лишь его дорсальным звеном - лопаткой. Лопатка – scapula – имеет форму слегка вытянутой треугольной пластинки, связанную с осевым скелетом с помощью мышц. Ее расширенное округлое основание – basis scapulae – направлено дорсально в сторону остистых отростков холки и дополняется лопаточным хрящем – cartilage scapulae, выраженным в виде узкой каймы.

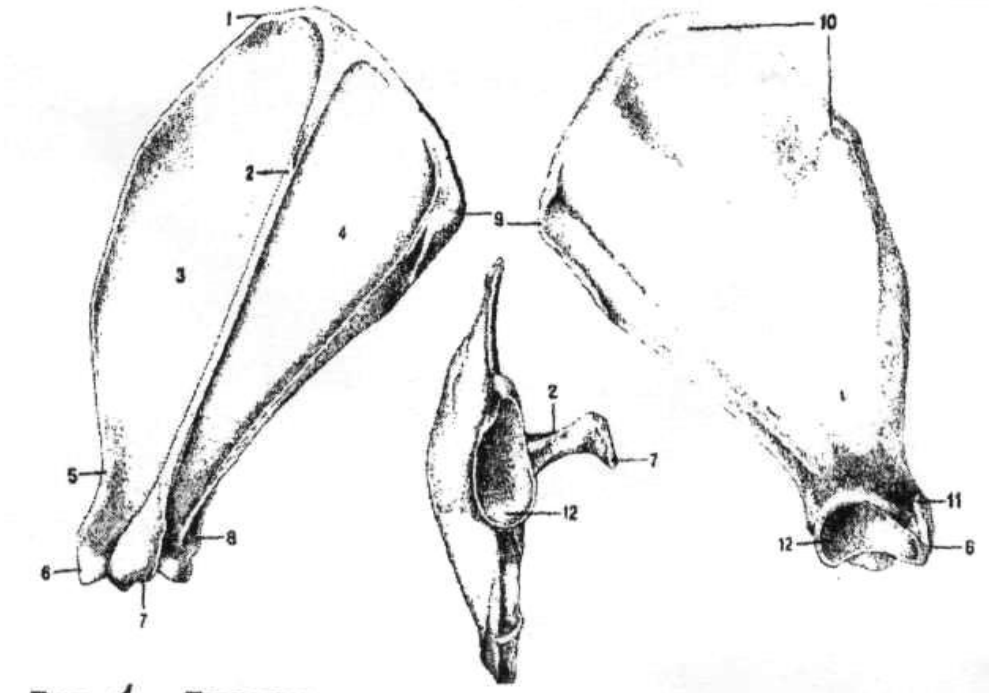


**Рис. 1. *Лопатка.***

1—краниальный угол; 2—ость; 3—предостная ямка; 4—заостная ямка; 5—шейка; 6—бугор; 7—акромион; 8—засуставной бугор; 9—каудальный угол; 10—зубчатая поверхность; 11—коракоидный отросток; 12—суставная впадина.

Лопатка как плоская кость имеет латеральную и медиальную поверхности – facies lateralis et medialis. Латеральная поверхность разделена продольно идущей и сильно развитой лопаточной остью – spina scapulae – на две неглубокие, но обширные предостную и заостную ямки – fossa supraspinata et fossa infraspinata, служащие для закрепления одноименных мышц. Заостная ямка, благодаря наличию на каудальном крае лопатки хорошо развитого гребня, более глубокая. Медиальная поверхность лопатки формирует обширную и неглубокую подлопаточную ямку – fossa subscapularis, для закрепления одноименной мышцы. В дорсальном направлении ямка ограничена зубчатой линией – linea serrata. Дорсальнее от нее лежит зубчатая поверхность – facies serrata. Проксимальная половина краниального края лопатки выпуклая, а в дистальном направлении постепенно приближается к ости, формируя ее вырезку – incisura scapulae. Дистальнее последней располагается бугор лопатки – tuber scapulae – для прикрепления двуглавой мышцы плеча. С медиальной поверхности бугра располагается клювовидный отросток – processus coracoideus, место прикрепления клювовидно-плечевой мышцы.

Лопатка располагается таким образом, что суставной угол ее находится на уровне грудного конца первого ребра и впереди от него. Краниальный угол лопатки лежит на уровне основания остистого отростка первого грудного позвонка, а каудальный угол – у позвоночного конца четвертого ребра.

## Плечевая кость

Os humeri, s. brahii – относительно длинная и мощная S-образно изогнутая и несколько сжатая с боков трубчатая кость, являющаяся важным рычагом при локомоции. На ней выделяют средний участок – диафиз (тело) – diaphysis, и два конца – проксимальный и дистальный эпифизы – epiphysis psoximalis et distalis.

Проксимальный эпифиз имеет головку плечевой кости – caput humeri. Поверхность ее покрыта гиалиновым хрящем. Головка переходит в тело, формируя слабовыраженную шейку плечевой кости – collum humeri.

С дорсолатеральной поверхности располагается большой бугор – tuberculum majus, с дорсальной поверхности – малый бугор – tuberculum minus. С сакральной поверхности они разделены межбугорковым желобом – sulcus intertubercularis – для прохождения сухожилия двуглавой мышцы плеча. С латеральной поверхности большого бугра, у его основания, располагается шероховатость для заостной мышцы – tuberositae m. intraspinati. Дистальнее от последней проходит гребень большого бугра – crista tuberculi majoris, заканчивающийся дельтовидной шероховатостью – tuberositas deltoidea. С медиальной поверхности от малого бугра плечевой кости опускается гребень малого бугра – crista tuberculi minoris, заканчивающийся большой круглой шероховатостью – tuberositae teres major.

**Рис. 2. Плечевая кость. Слева — каудальная и справа краниальная поверхности.**

1—бо́льшой бугор; 2—головка пле-чевой кости; 3—малый бугор;
4—большая круглая шероховатость
5—дельтовидная шероховатость;
6—латеральный надмыщелок;
7—локтевая ямка с надблоковым отверстием; 8—медиальный надмыщелок;
9—мащелок; 10—латеральный надмыщелок;
11—венечная ямка; 12—спиральный желоб;
13—желоб двуглавой мышцы.

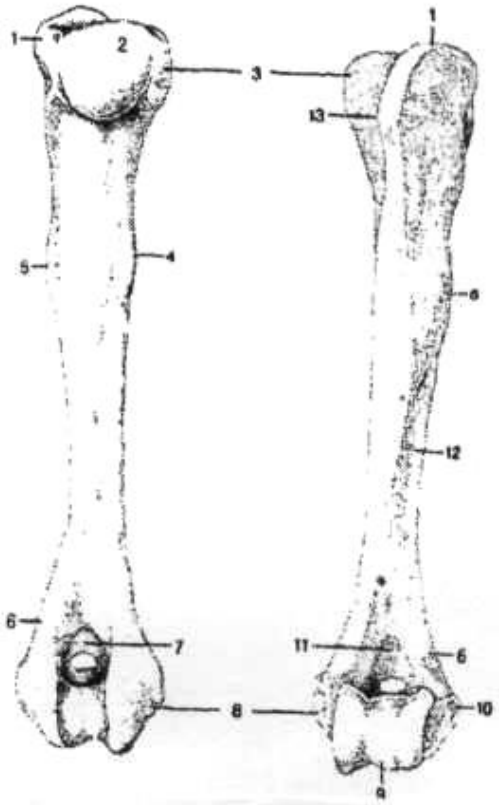


Дистальный эпифиз плечевой кости образует поперечно поставленный блок – trochlea humeri, имеющий почти посередине желоб с синовиальной ямкой – fossa sinovialis. Дорсально блок ограничен венечной ямкой – fossa coronaidea, а при переходе на каудальную поверхность кости – локтевой ямкой – fossa olecrani.

## Скелет предплечья

Skeleton anterbrahii – представлен двумя соединенными подвижно костями – лучевой и локтевой. Между костями имеется различной величины межкостные пространства – spatium interosseum, затянутые по всей длине связкой.

Лучевая кость – os radii – представляет собой слабо изогнутую дорсально трубчатую кость, уплощенную краниокаудально. Она развита сильнее, чем локтевая, и опускается отвесно от локтевого сустава.

Локтевая кость – os ulna – сохранилась у собаки на всем протяжении лучевой кости. Ее проксимальный участок значительно выступает над локтевым суставом в виде локтевого отростка – olecranon – и служит точкой прикрепления трехглавой мышцы плеча.

**Рис. 3. Скелет предплечья.**
**А—локтевая кость; В—лучевая кость.**

1—локтевой бугор; 2—локтевой отросток; 3—полулунная вырезка; 4—суставная окружность; 5—суставная поверхность; 6—латеральный шиловидный отросток; 7—суставная поверхность для локтевой кости; 8—медиальный шиловидый отросток; 9—суставная окружность.

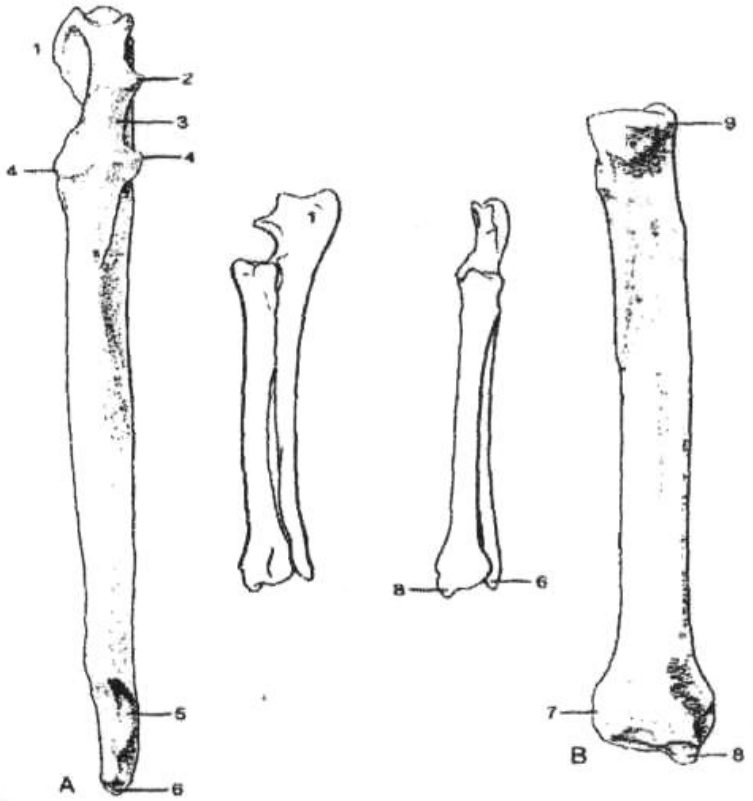


**Кости запястья**

Ossa carpi – короткие асимметричные кости, расположенные в два ряда: проксимальный и дистальный. Первый имеет постоянно три, а дистальный – четыре кости. Проксимальный ряд: промежуточнолучевая кость запястья – os carpi radiointermedium – она является самой большой в этом ряду и имеет вытянутую овальную форму. Латеральнее от нее располагается кость запястья (трехгранная кость) – os carpi ulnare – она имеет вид неправильного треугольника и имеет на себе оттянутый латерально отросток.

Добавочная кость запястья (гороховидная кость) – os carpi accessorium – имеет форму утолщенного по концам цилиндра с расширенными концами и суженной средней частью.

В дистальном ряду располагаются четыре кости: первая, вторая, третья, четвертая.

**Рис. 4. Скелет кисти. (латеральная поверхность)**

1—лучевая кость;
2—локтевая кость;
3—добавочная кость запястья;
4—локтевая кость запястья;
5—промежуточно-лучевая кость запястья;
V—пятая пястная кость;
9—волярные сесамовидные кости;
10—дорсальные сесамовидные кости; 11—первая фаланга;
12—вторая фаланга; 13, 13'—третья фаланга.

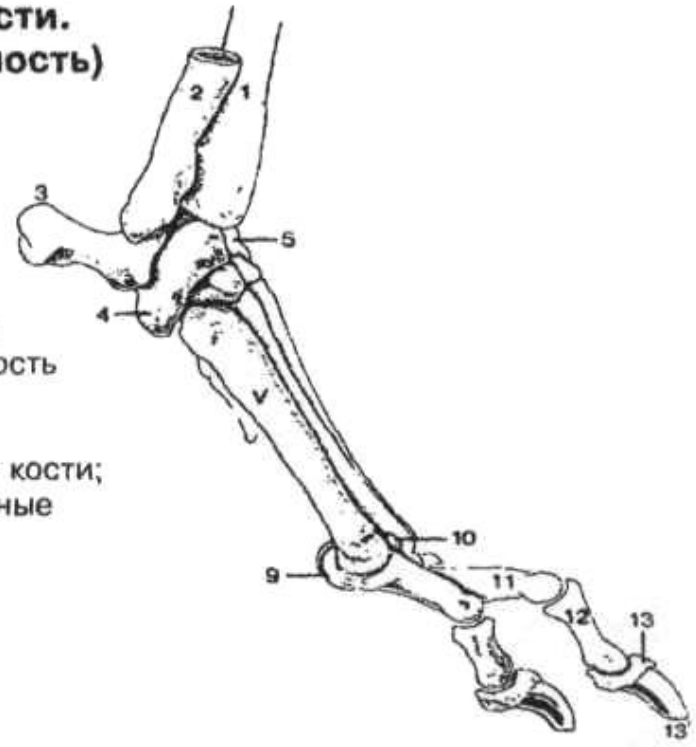


**Кости пясти**

Ossa metacarpalia. У собаки пять пястных костей. Самая маленькая из них – первая пястная кость – os metacarpium. Наиболее длинные третья и четвертая кости.

## Кости пальцев кисти

Ossa digitorum. На грудной конечности собаки имеется пять пальцев. Из них только первый висячий и содержит две фаланги – вторую и третью. Остальные пальцы имеют три фаланги и сесамовидные кости первой фаланги. Сесамовидных костей третьей фаланги у собаки нет.

**Рис. 5. Скелет кисти (дорсальная поверхность).**

3—добавочная кость запястья;
4—локтевая кость запястья;
5—промежуточно-луче-вая кость запястья;
6-7—первая, вторая, третья и четвертая кости дистального ряда за-пястья;
8—сесамовидная кость;
I,II,III,IV,V—кости пясти;
9—волярные сесамо-видные кости;
10—дорсальные сесамовидные кости.

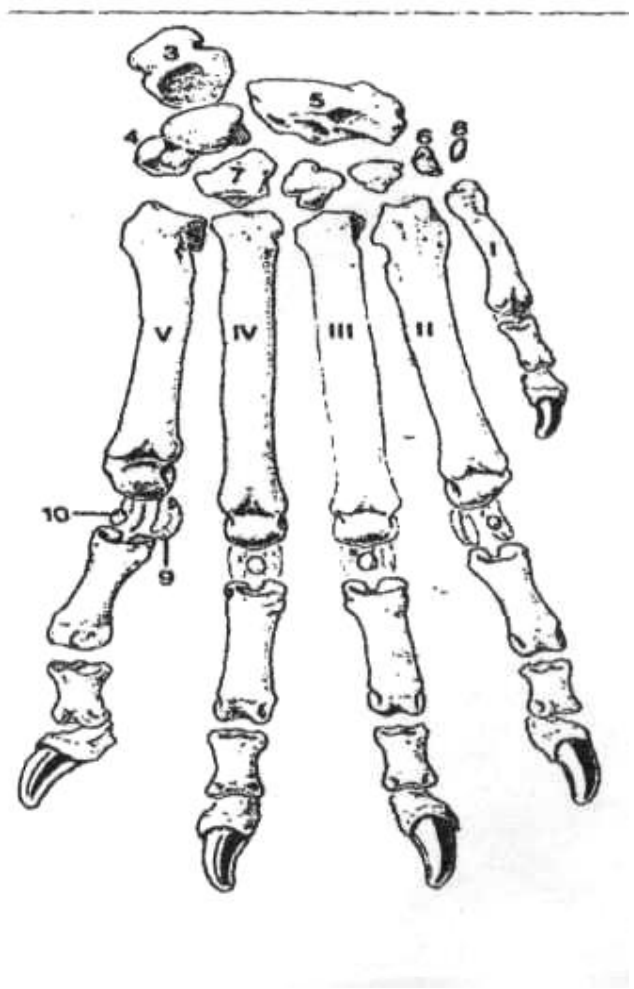


собой примерно равные по длине. Проксимальные эпифизы всех костей пясти несут суставные поверхности и соединяются между собой суставами.

## Мышцы грудной конечности

### Мышцы плечевого сустава

Заостная мышца – абдуктор – лежит на латеральной поверхности лопатки, помогают ей ромбовидная и трапециевидная мышцы.

Подлопаточная мышца – аддуктор – располагается с медиальной поверхности лопатки, ей помогают клювовидно-плечевая мышца, поверхностная и глубокая грудные мышцы.

Основная часть работы плечевого сустава собаки осуществляется в боковой сагиттальной плоскости и сводится, в основном, к сгибанию и разгибанию. Отведение и приведение грудной конечности в плечевом суставе сильно ограничены из-за особенностей строения заостной и подлопаточной мышц. Вращение конечности вдоль ее продольной оси также минимальны, в силу чего плечевой сустав в значительной степени приобретает характер одноостного.

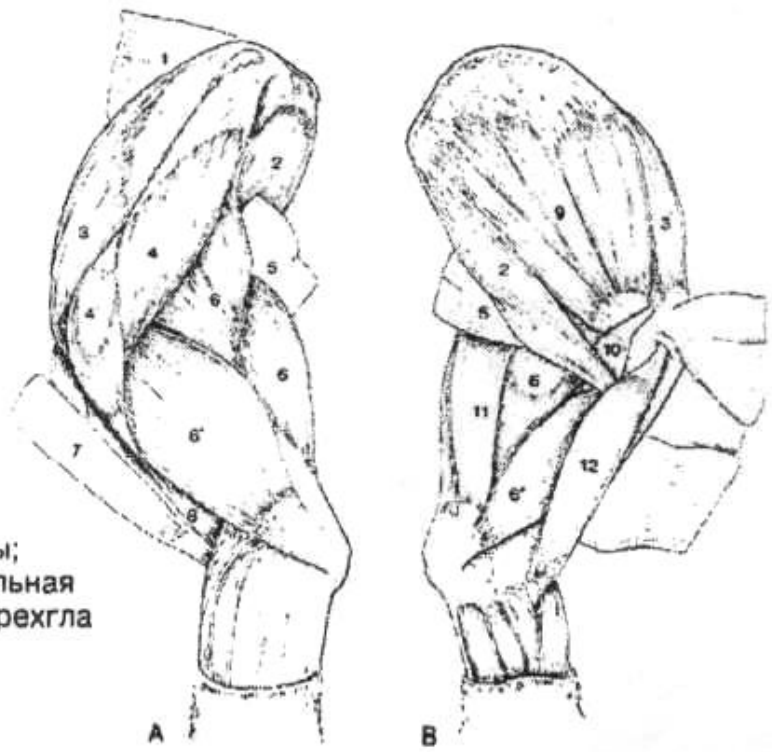


**Рис. 6. Мышцы плечевого и локтевого суставов. (А—латеральная и В—медиальная поверхности).**

1—ромбовидная м.;
2—большая круглая м.;
3—предостная м.;
4 и 4'— лопаточная и акромиальная части дельтовидной м.;
5—широчайшая м. спины;
6,6',6"—длинная, латеральная и медиальная головки трехглавой м. плеча;
7—плечеголовная м.;
8—плечевая м.;
9—подлопаточная м.;
10—клювовидно-плечевая м.;
11—напрягатель фасции предплечья;
12—двуглавая м. плеча.

Предостная мышца – m. supraspinatus – начинается от всей поверхности предостной ямки лопатки, опускается дистально и под лопаточным бугром разделяется на две ножки. Оканчивается на буграх плечевой кости.

Клювовидно-плечевая мышца – m. coracobrahialis – проходит по медиальной поверхности плечевого сустава.

Дельтовидная мышца – m. deltoideus – пластинчатая мышца треугольной формы, располагается поверхностно на латеральной стороне лопатки и плеча, прикрыта кожной мышцей плеча. Состоит из лопаточной и акраниальной частей.

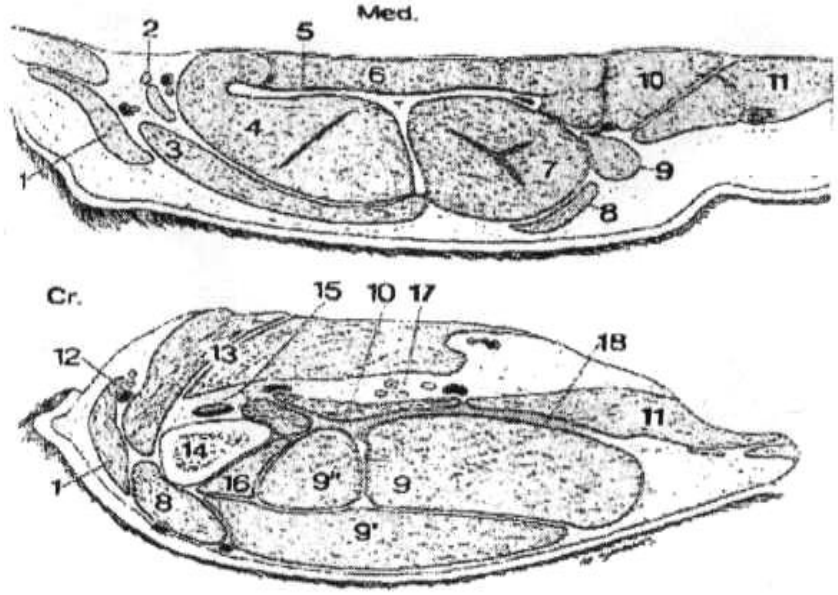


**Рис. 7. Поперечное сечение грудной конечности.**
**А–на уровне лопатки; В–дистальнее плечевого сустава.**

1–плечеголовная м.; 2-поверхностный шейный лимфоузел;
3–плечепоперечная м.; 4–предостная м.; 5–лопатка; 6–подло-паточная м.;
7–заостная м.; 8–дельтовидная м.; 9,9',9"–трехглавая м. плеча;
10–большаякруглая м.; 11–широчайшая м.спины; 12–подкожная в.плеча;
13–грудные мм.; 14–плечевая кость; 15–клювовидноплечевая м.;
16–плечевая м.; 17–плечевые а.,в. и н.; 18–плечевая фасция.

Малая круглая мышца – m. teres minor – начинается от каудального края лопатки на границе его средней и верхней трети и оканчивается коротким узким сухожилием на малой круглой шероховатости плечевой кости.

Большая круглая мышца – m. teres major – начинается от каудального края лопатки ближе к ее спинному углу, а оканчивается на большой круглой шероховатости плечевой кости, срастаясь с сухожилием широчайшей мышцы спины.

Подлопаточная мышца – m. subscapularis – многоперистая треугольной формы, находится на медиальной стороне лопатки, оканчивается на малом бугре плечевой кости.

Заостная мышца – m. intraspinatus – располагается на латеральной поверхности лопатки. Начинается от заостной ямки лопатки, частично от лопаточного хряща и ости лопатки.

**Мышцы локтевого сустава**

Двуглавая мышца плеча – m. biceps brachii
Плечевая мышца – m. brachialis
Трехглавая мышца плеча – m. triceps brachii
    Длинная головка – caput longum
    Латеральная головка – caput laterale
    Медиальная головка – caput mediale
    Добавочная головка – caput acctssorium
Локтевая мышца – m. anconeus
Напрягатель фасции предплечья – m. tensor fasciae antebrachii

**Вращатели лапы**

Плечелучевая мышца – m. brachioradialis
Длинный супинатор – m. supinator longus
Короткий супинатор – m. supinator brevis
Круглый пронатор – m. pronator

## Мышцы запястного сустава

***Рис. 8 . Мышцы запястного сустава и суставов пальцев. (А—латеральная и В—медиальная поверхности).***

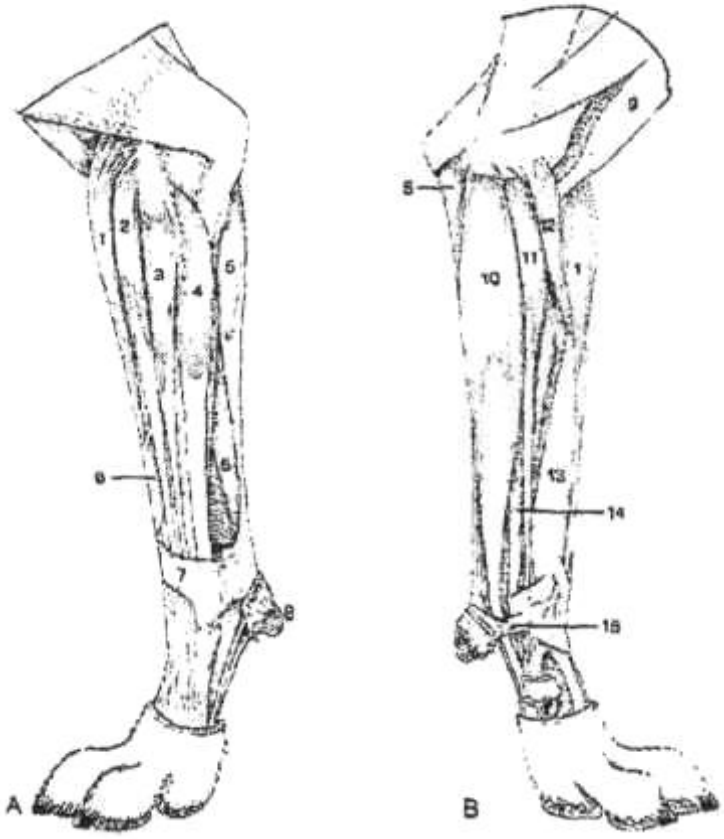


1—лучевой разгибатель запястья;
2—общий разгибатель пальцев;
3—боковой разгибатель пальцев;
4—локтевой разгибатель запястья;
5—локтевой сгибатель запястья;
6—длинный абдуктор большого пальца;
7—дорсальная поперечная связка запястья;
8—запястный мякиш;
9—двуглавая мышца плеча;
10—поверхностный сгибатель пальцев; 11—лучевой сгибатель запястья; 12—круглый пронатор; 13—лучевая кость; 14—глубокий сгибатель пальцев; 15—каудальная поперечная связка запястья.

## Артерии грудной конечности

**Рис. 9. Артерии грудной конечности.**

1—подмышечная а.;
2—грудоспинная а.;
3—подлопаточная а;
4—каудальная окружная плечевая а.;
5—краниальная окружная плечевая а.;
6—плечевая а.;
7—глубокая плечевая а.;
8—коллатеральная локтевая а.;
9—поверхностная плечевая а;
10—поперечная локтевая а;
11—общая межкостная а.;
12—срединная а.;
13—локтевая а.;
14—лучевая а.;
15—поверхностная пальмарная дуга;
16—глубокая пальмарная дуга.

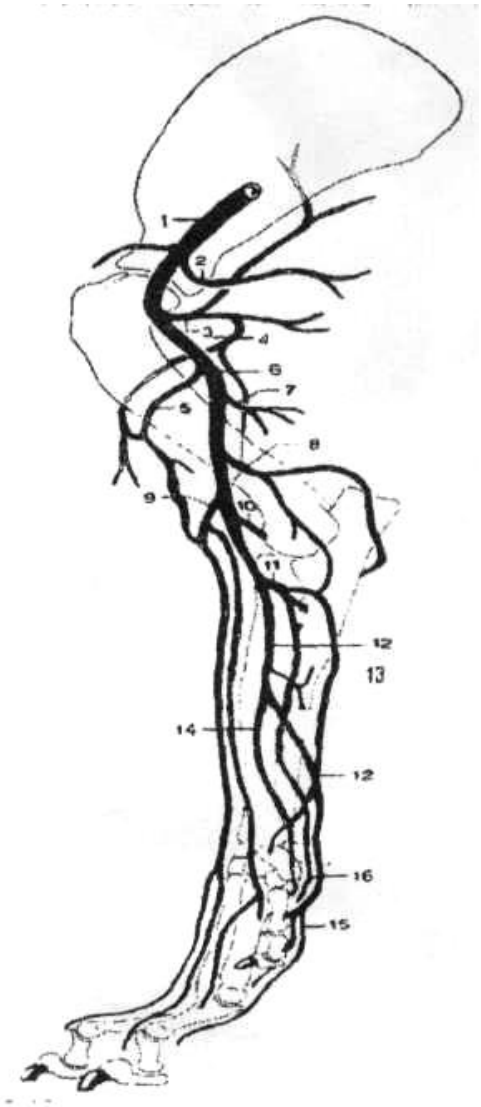

## Нервы грудной конечности

**Рис. 10. Плечевое сплетение и нервы грудной конечности.**

C6-шестой шейный спинномозговой н.;
C8-восьмой шейный спинномозговой н.;
T1-первый грудной спинномозговой н..
1-предлопаточный н.;
2-подлопаточный н.;
3-краниальный грудной н.;
4-кожномышечный н.;
4'-проксимальные мышечные ветви;
4"-дистальные мышечные нн.;
4"'-медиальный кожный н. предплечья;
5-срединный н.;
6-подмышечный н.;
7-лучевой н.;
7'-мышечные ветви
3-главой мышцы плеча;
7"-мышечные ветви для разгибателей запястного сустава;
7"'-краниальный кожный н. предплечья;
8-локтевой н.;
8'-каудальный кожный н.предплечья;
9-длинный грудной н.;
9'-грудоспинной н.;
9"-латеральный грудной н.;
9"'-вентральный грудной нерв.

## Литература


1. Бурбелло, А.Т. Современные лекарственные средства: клинико-фармакологический справочник практического врача (3-е изд.) / А.Т. Бурбелло, А.В. Шабров, П.П. Денисенко. – М.: ЗАО «ОЛМА Медиа Групп», 2006. – 896 с.

2. Зеленевский, Н.В. Анатомия собаки / Н.В. Зеленевский, В.И. Соколов, В.Ю. Шумаков. – СПб.: «Право и управление», 1997. – 340 с.

3. Лебедев, А.В. Общая ветеринарная хирургия / А.В. Лебедев, В.А. Лукьяновский, Б.С. Семенов и др. – М.: «Колос», 2000. – 448 с.

4. Фармакология / Под ред. В.Д. Соколова. – М.: Колос, 1997. – 543 с.

5. Частная ветеринарная хирургия / Под ред. Б.С. Семенова и А.В. Лебедева (2-е изд.). – М.: «Колос», 2003. – 496 с.